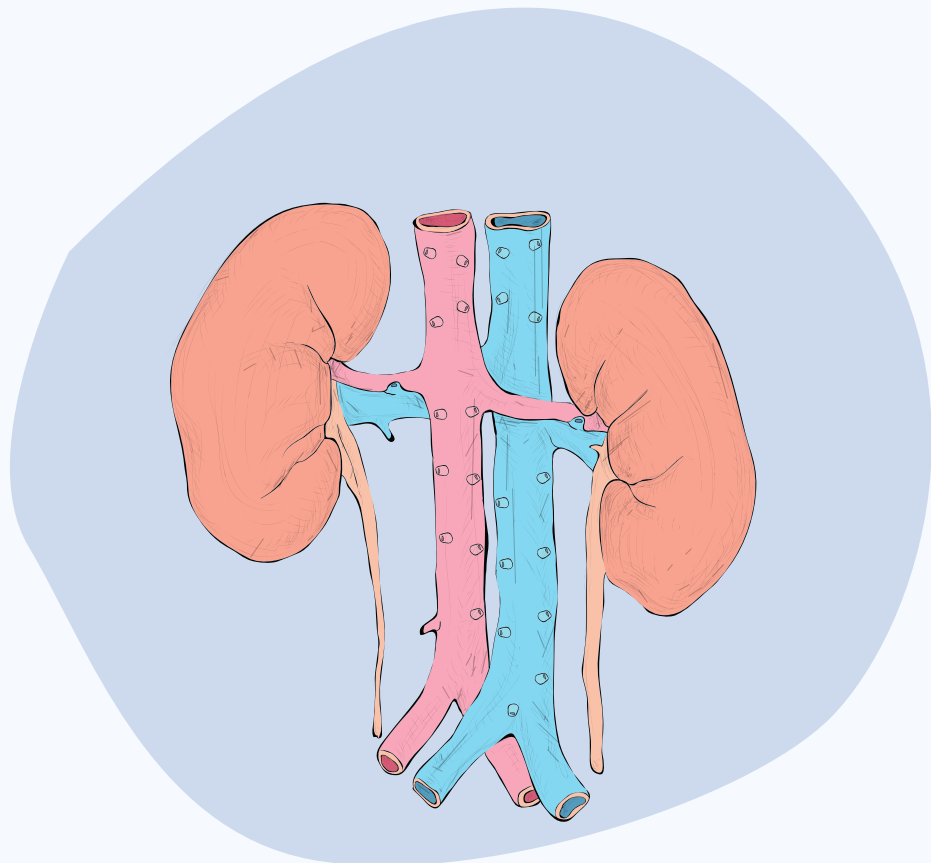



TALLER DE ECOGRAFÍA CLÍNICA EN ATENCIÓN PRIMARIA

HEMATURIA SIN OTRO SÍNTOMA. NEO DE VEJIGA.

- RECUERDO DE LA EXPLORACIÓN ECOGRÁFICA NORMAL : RENAL – VESICAL – PROTÁTICA.
- DIAGNOSTICO DIFERENCIAL DE PROCESOS: INFECCIOSOS, INFLAMATORIOS, TUMORALES
- VALORAR IMÁGENES EN VEJIGA

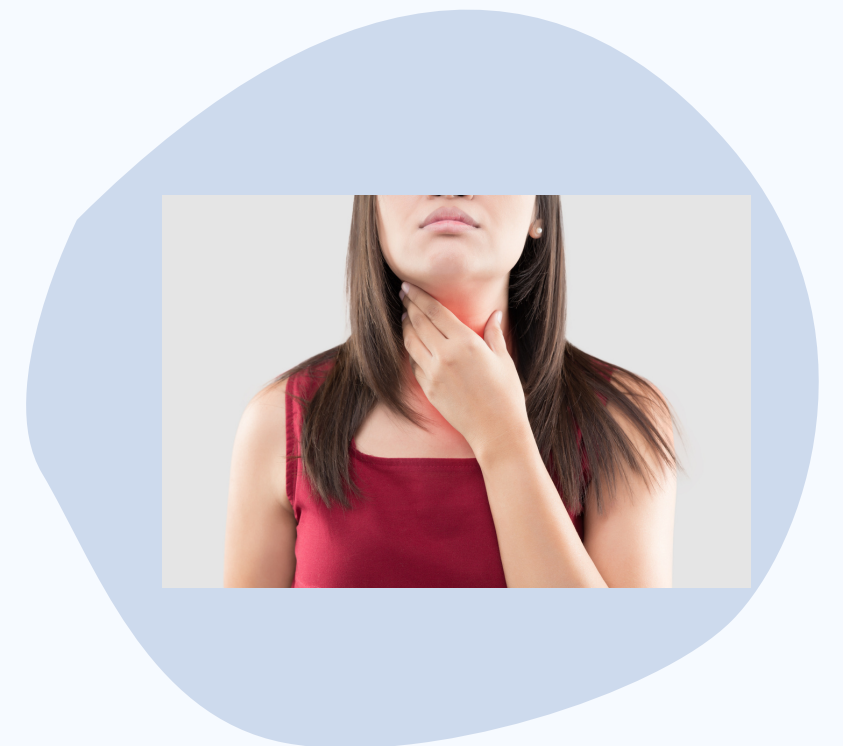

DOLOR EN FOSA RENAL. CÓLICO RENAL.

- EXPLORACIÓN ECOGRÁFICA RENAL, URÉTER HASTA EL MEATO Y OBSERVAR JET URETERAL . VEJIGA.
- BÚSQUEDA DE POSIBLES LITIASIS EN RIÑÓN.
- VALORAR HIDRONEFROSIS Y SEGUIMIENTO DILATACIÓN URÉTER.
- DESCARTAR TUMORACIONES RENALES, QUISTES, PROCESOS INFLAMATORIOS E INFECCIOSOS...

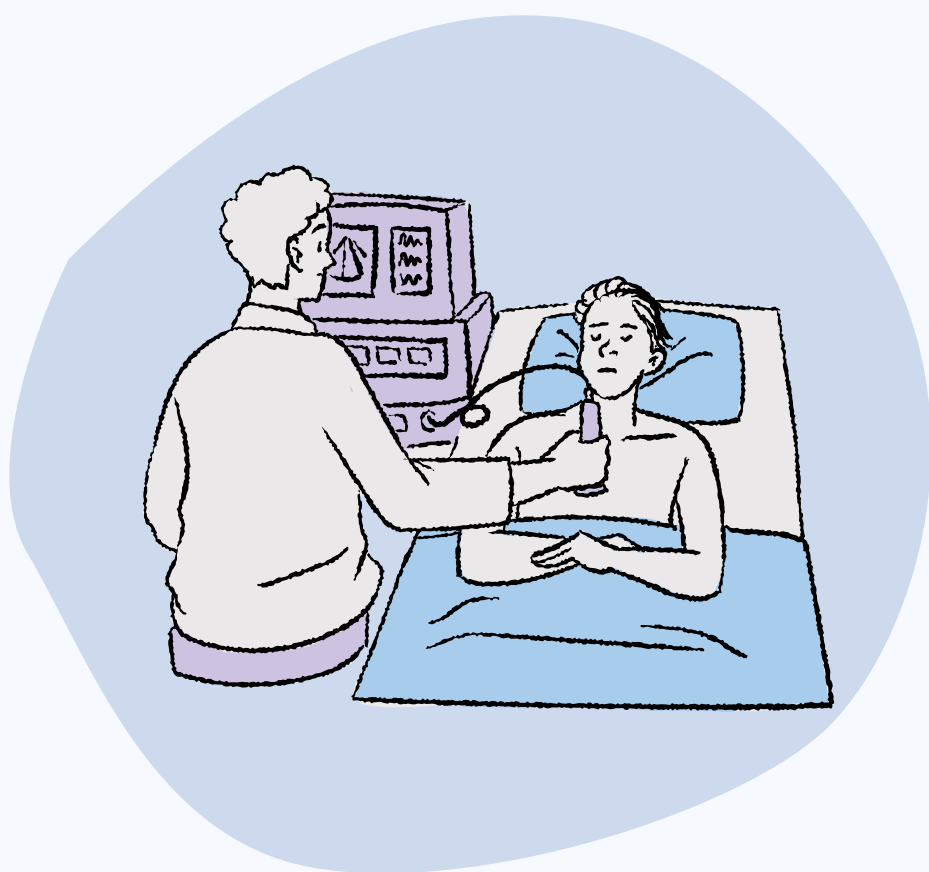
MASA CERVICAL.

- RECUERDO ANATÓMICO ECOGRÁFICO DE: TIROIDES, GLÁNDULAS SALIVARES Y GANGLIOS, TRONCOS SUPRAAORTICOS.
- LOCALIZACIÓN DE NÓDULO TIROIDES, VALORACIÓN SEGÚN ESCALA TIRADS Y LA POSTERIOR DERIVACIÓN SI PROCEDE.



DOLOR HIPOCONDRIO DERECHO.

- EXPLORACIÓN ECOGRÁFICA SISTEMÁTICA DE HIPOCONDRIO DERECHO. VISUALIZACIÓN VIA BILIAR INTRA Y EXTRAHEPÁTICA. VENA PORTA TAMAÑO, TRIADA PORTAL....
- DIAGNOSTICO DIFERENCIAL CLÍNICO: CÓLICO BILIAR, CÓLICO RENAL, CÓLICO INTESTINAL, OBSTRUCCIÓN INTESTINAL



SECRETARÍA TÉCNICA

FIFSEMG

Pº Imperial, 10-12
28005 Madrid



Cátedra SEMG
de Estilos de Vida y
Promoción de la Salud



SEMG Aragón
Sociedad Española de Médicos Generales y de Familia



Solicitada Acreditación CFC



secretaria@semgaragon.es



Sede de formación ICOMZ
(C/ Ana Isabel Herrero 3)

01

DICIEMBRE

(16-20H)

PROGRAMA

Exposición teórica de casos clínicos frecuentes que vemos en consulta y/o urgencias, donde la ecografía nos puede ayudar a una mejor valoración de su patología y de su evolución.

I .- Hematuria sin otro síntoma. Neo de vejiga.

- Recuerdo de la exploración ecográfica normal : renal – vesical – protática.
- Diagnostico diferencial de procesos: infecciosos, inflamatorios, tumorales
- Valorar imágenes en vejiga : tamaño (al menos 2 planos), localización, comprobación permeabilidad meatos, vascularización, calcificación.

II.- Dolor en fosa renal. Cólico renal.

- Exploración ecográfica renal, uréter hasta el meato y observar jet ureteral .
Vejiga
- Búsqueda de posibles litiasis en riñón.
- Valorar hidronefrosis y seguimiento dilatación uréter.
- Descartar tumoraciones renales, quistes, procesos inflamatorios e infecciosos

III.- Masa cervical.

- Recuerdo anatómico ecográfico de: tiroides cortes ecográficos, tamaño, vascularización, isoecogénico. Glándulas salivares y ganglios. Troncos supra aórticos.
- Localización de nódulo tiroides, valoración según escala TIRADS y la posterior derivación si procede a hospitalaria.

IV.- Dolor hipocondrio derecho.

- Exploración ecográfica sistemática de hipocondrio derecho. Visualización vía biliar intra y extrahepática. Vena porta tamaño, triada portal...
- Diagnostico diferencial clínico: Cólico biliar. Cólico renal. Cólico intestinal. Obstrucción intestinal

PROFESORADO

Manuel Granado. Responsable Escuela de Ecografía SEMG Aragón
Delfín Sarasa. Secretario Escuela de Ecografía SEMG Aragón
Adrián Martínez. Profesor Escuela de Ecografía SEMG Aragón
Manuel Lavilla. Profesor Escuela de Ecografía SEMG Aragón

INSCRIPCIONES

Remitir formulario de inscripción que está en la web <http://semgaragon.es/web/>
a la dirección de correo: secretaria@semgaragon.es

CUOTA DE INSCRIPCIÓN

Socios SEMG y MIR de Familia: gratuito / No socios: 80€

FORMA DE PAGO

Mediante transferencia bancaria IBERCAJA IBAN: ES62 2085 5201 2603 3134 0551